

Escola Superior São Francisco de Assis
Curso de Graduação em Medicina Veterinária

Alexandre Belz Reinholz
Iasmim Couto Silva Ramos
Valéria Kercovsky Monteiro

**REMOÇÃO DE PLACA PONTE BLOQUEADA EM CÃO GERIÁTRICO
APÓS OSTEOMIELITE CAUSADA POR MORDIDA DE GAMBÁ
(*DIDELPHIS AURITA*) – RELATO DE CASO**

Santa Teresa
2024

Alexandre Belz Reinholz

Iasmim Couto Silva Ramos

Valéria Kercovsky Monteiro

**REMOÇÃO DE PLACA PONTE BLOQUEADA EM CÃO GERIÁTRICO
APÓS OSTEOMIELEITE CAUSADA POR MORDIDA DE GAMBÁ
(*DIDELPHIS AURITA*) – RELATO DE CASO**

Trabalho de conclusão de curso apresentado à Coordenação do curso de Medicina Veterinária da Escola Superior São Francisco de Assis, como requisito parcial para obtenção do título de Bacharel em Medicina Veterinária.

Orientador: Prof. Luiz Felipe Barreiros Santos

Santa Teresa

2024

Alexandre Belz Reinholz

Iasmim Couto Silva Ramos

Valéria Kercovsky Monteiro

**REMOÇÃO DE PLACA PONTE BLOQUEADA EM CÃO GERIÁTRICO
APÓS OSTEOMIELITE CAUSADA POR MORDIDA DE GAMBÁ
(*DIDELPHIS AURITA*) – RELATO DE CASO**

Trabalho de Conclusão de Curso apresentado à Coordenação do curso de Medicina Veterinária da Escola Superior São Francisco de Assis como parte dos requisitos necessários à obtenção do título de Bacharel em Medicina Veterinária.

Aprovada em ___ de _____ de 2024.

BANCA EXAMINADORA

Prof.
Escola Superior São Francisco de Assis

Prof.
Escola Superior São Francisco de Assis

Prof.
Escola Superior São Francisco de Assis

“Seja você quem for, seja qual for a posição social que você tenha na vida, a mais alta ou a mais baixa, tenha sempre como meta muita força, muita determinação e sempre faça tudo com muito amor e com muita fé em Deus, que um dia você chega lá. De alguma maneira você chega lá.”

- Ayrton Senna

AGRADECIMENTOS

Primeiramente, agradecemos a Deus, aos guias e aos orixás, que nos acompanharam e fortaleceram nossa fé ao longo desta jornada, iluminando nossos caminhos e nos dando coragem para enfrentar os desafios.

Às nossas famílias, deixamos nossa mais profunda gratidão pelo amor, apoio e compreensão. Por terem aceitado nossa decisão de sair de casa tão cedo em busca deste sonho, por entenderem as ausências em momentos e datas importantes, e por sempre acreditarem que este esforço valeria a pena, mesmo à distância.

Aos amigos que estiveram ao nosso lado, mesmo de longe, oferecendo palavras de incentivo e carinho nos momentos mais difíceis. Vocês foram um porto seguro, mesmo nas tempestades.

Ao nosso professor orientador, Luiz Felipe, agradecemos a paciência, dedicação e sabedoria, que foram fundamentais para a realização deste trabalho. Sua orientação foi uma bússola que nos guiou ao longo deste processo.

Não poderíamos deixar de mencionar nossos animais, que, com sua presença amorosa, foram um pilar emocional em nossa caminhada acadêmica. Eles nos ensinaram sobre resiliência, paciência e amor incondicional.

Por fim, agradecemos às amizades que fizemos na faculdade, que foram além das salas de aula e se transformaram em uma verdadeira rede de apoio. Juntos, seguramos barras, dividimos sonhos e construímos memórias que levaremos para sempre.

A todos que, de alguma forma, contribuíram para que este momento se tornasse realidade, o nosso mais sincero muito obrigado!

LISTA DE FIGURAS

Figura 1 – Anatomia membro torácico.....	13
Figura 2 – Placa ponte bloqueada.....	16
Figura 3 – Didelphis aurita.....	18
Figura 4 – Paciente Bolinha radiografia.....	24
Figura 5 - MTD em decúbito lateral direito.....	25
Figura 6 - Fístula dorsal em MTD com secreção.....	26
Figura 7 - Fístula lateral em MTD.....	27
Figura 8 – Paciente em plano anestésico.....	28
Figura 9 - Instrumentos cirúrgicos.....	29
Figura 10 - Placa ponte bloqueada exposta.....	29
Figura 11 - Placa ponte bloqueada retirada do MTD.....	30
Figura 12 - Sutura padrão Wolf.....	30
Figura 13 - MTD após a retirada da placa ponte bloqueada.....	31

LISTA DE SIGLAS

ALT	Alanina aminotransferase
AST	Aspartato aminotransferase
BID	Duas vezes ao dia
BPM	Batimentos por minuto
ES	Espírito Santo
ESFA	Escola Superior São Francisco de Assis
FC	Frequência cardíaca
Fig.	Figura
FR	Frequência respiratória
GGT	Gama Glutamil Transferase
IM	Intramuscular
IV	Intravenosa
KG	Quilogramas
MmHG	Milímetros de mercúrio
MPA	Medicação pré-anestésica
MPM	Movimentos por minuto
MTD	Membro torácico direito
MTE	Membro torácico esquerdo
PAS	Pressão arterial sistólica
SC	Subcutâneo
SID	Uma vez ao dia
SpO2	Saturação do oxigênio
TPC	Tempo de preenchimento capilar
VO	Via oral

SUMÁRIO

1 INTRODUÇÃO	9
2 REVISÃO DE LITERATURA	11
2.1 CÃES GERIÁTRICOS	11
2.2 FORMAÇÃO ÓSSEA	11
2.3 ANATOMIA DO MEMBRO TORÁCICO	12
2.4 OSTEOMIELITE	13
2.4.1 Osteomielite aguda	14
2.4.2 Osteomielite crônica	15
2.5 ORTOPEDIA	15
2.5.1 Placa bloqueada	16
2.6 ANIMAIS SELVAGENS	17
2.6.1 Gambá-de-orelha-preta (<i>Didelphis aurita</i>)	17
3 JUSTIFICATIVA	19
4 OBJETIVOS	20
4.1 OBJETIVO GERAL	20
4.2 OBJETIVOS ESPECÍFICOS	20
5 ARTIGO CIENTÍFICO	21
6 PERSPECTIVAS FUTURAS	47
ANEXOS	48

1 INTRODUÇÃO

A ortopedia é uma especialidade dentro da medicina veterinária que cuida das deformidades dos ossos, músculos, ligamentos, articulações e de doenças que envolvem o aparelho locomotor de origem traumática, congênita ou hereditária (Andrade et al, 2012).

A geriatria é o ramo da medicina e da cirurgia que estuda os problemas relacionados com a idade avançada (Hoskins, 2008). O envelhecimento é caracterizado pela diminuição da capacidade de um indivíduo de manter a homeostase quando exposto a estresses fisiológicos e ambientais, o que resulta em maior vulnerabilidade e suscetibilidade a doenças. A velocidade desse processo pode ser influenciada por fatores genéticos, ambientais e nutricionais. (Goldston, 1999; Freitas, 2006).

A osteomielite consiste em uma inflamação das estruturas do tecido ósseo, causada por infecções geradas por bactérias, fungos, protozoários ou vírus. Essa enfermidade geralmente ocorre por via hematogênica ou através de inoculação por mordeduras, fraturas abertas, penetração do corpo estranho ou pela utilização de implantes nas reduções abertas de fraturas fechadas (Meneses Tallisson, 2017).

A placa bloqueada é um sistema rígido que não permite movimentação entre os componentes do dispositivo (placa- osso-parafuso), conferindo extrema estabilidade e rigidez ao sistema (Leonardo et al, 2014).

No Brasil existem duas espécies de gamba, a espécie de orelha-branca, *Didelphis albiventris* e o gambá de orelha preta *Didelphis aurita*. Possuem comportamento de animais solitários, arbóreos e terrestres. A sua alimentação é variada podendo ser constituída de insetos, vermes, pequenas cobras, ovos de pássaros e principalmente de frutas. (Peres et al., 2018). Eles se adaptam em ambientes urbanos e periurbanos, o que os mantém próximos a seres humanos e animais domésticos, são considerados animais relevantes do ponto de vista epidemiológico pelo alto risco de transmissão de patógenos importantes para a saúde pública (Jansen, 2006; Bezerra-Santos et al., 2021; Santana et al., 2021; Braga et al., 2023).

Neste contexto, o presente estudo pretende relatar um caso de osteomielite adquirida após a mordedura de gambá (*Didelphis aurita*) em membro torácico direito e a retirada de placa ponte bloqueada cirurgicamente em cão geriátrico.

2 REVISÃO DE LITERATURA

2.1 CÃES GERIÁTRICOS

Sendo por definição, a geriatria é um ramo da medicina clínica e cirúrgica que estuda os problemas relacionados com a idade avançada. O envelhecimento é um processo biológico complexo resultante da redução progressiva da capacidade do indivíduo em manter homeostasia sob estresse fisiológico interno e externo, aumentando sua vulnerabilidade a doenças (Freitas; Rahal; Ciani, 2006)

O envelhecimento é um fenômeno fisiológico universal e progressivo que provoca várias alterações na estrutura e função de diferentes órgãos. Essas mudanças podem se manifestar clinicamente como doenças cardíacas, renais, endócrinas e articulares (Barash, 2004).

Essas alterações podem se tornar mais evidentes quando esses animais são submetidos a situações de estresse, como procedimentos cirúrgicos anestésicos (Conti; Cortopassi, 2005). Sendo importante que os fármacos utilizados proporcionam rápida recuperação e mínimo efeito adverso para um procedimento seguro, (Conti, 2005)

2.2 FORMAÇÃO ÓSSEA

O processo da reparação óssea envolve uma cascata complexa de respostas biológicas e, assim como a remodelação óssea, é afetado também por fatores locais e externos e regulado pela interação de diferentes mecanismos (Hollinger, 1996).

A formação óssea assim chamada como ossificação ou osteogênese é o processo no qual o osso se desenvolve, cresce ou se remodela esse processo acontece ao longo da vida (Gois et al, 2023).

As células que estão envolvidas nesse processo são os osteoblastos que são responsáveis pela síntese e deposição da matriz óssea juntamente com os osteócitos com papel de manutenção e os osteoclastos essencial para a remodelação óssea (Miranda, 2024).

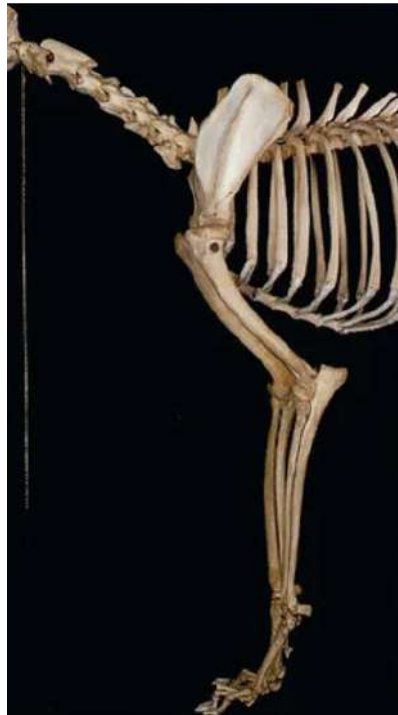2.3 ANATOMIA DO MEMBRO TORÁCICO

A anatomia do membro torácico de um cão, começa na escápula que se apresenta como um osso plano, situado lateralmente na porção cranial do tronco, disposto numa inclinação caudodorsal, representando a raiz do membro torácico (Dyce et al., 2020). Os ossos rádio e ulna se articularam proximamente por meio da incisura radial da ulna e da circunferência articular do rádio e distalmente pela incisura ulnar do rádio (Getty, 2008).

Ele se articula com o úmero, é um osso longo, que se articula proximamente com a escápula e distalmente com o rádio e a ulna (Dyce et al., 2010). Apresenta-se comprimido crâniocaudalmente, exibindo quatro faces, cranial, caudal, lateral e média (Godinho et al., 2010).

Em cães, os ossos intermédio e radial do carpo estão fusionados, ocorrendo por este motivo sete ossos do carpo (Evans, 2001; Getty, 2008; Dyce et al., 2010). A fileira distal, por sua vez, mostrou-se composta no mesmo sentido pelos ossos cárpicos I, II, III e IV. São ossos longos que se dividem próximo-distalmente em base, corpo e cabeça. Todos apresentaram em sua base proeminências para fixação de músculos e ligamento (Dyce, 2020).

Figura 1 – Anatomia membro torácico



Fonte: Stanley H. Done, Peter C, Atlas colorido de anatomia veterinária do cão e gato, pag. 37

2.4 OSTEOMIELEITE

A osteomielite é uma inflamação do osso, do endotélio, do perióstio e dos canais vasculares, associada a bactérias, vírus ou fungos (Piermattei et al., 2009). Esses microrganismos muitas vezes se alojam em ferimentos por mordedura e fraturas abertas (Johnson et al, 1997). Grande parte dos vertebrados que são acometidos pela doença são lesados por infecções causadas por bactérias Gram-positivas ou Gram-negativas. As Gram-positivas como a *Staphylococcus aureus* compõem o maior índice nos casos de osteomielite em cães, já as Gram-negativas como *Escherichia coli*, *Pasteurella multocida* e *Proteus spp.* são de menor incidência nas culturas (Johnson et al, 2014).

A osteomielite se apresenta de duas formas, aguda ou crônica, sendo pós-traumática a mais comum. Alguns fatores como isquemia tecidual, inoculação bacteriana, necrose, sequestro ósseo, instabilidade da fratura e implantação de material estranho podem causar a doença. Nos casos agudos, um achado radiográfico pode apresentar tumefação em tecidos moles e nos casos crônicos inclui a presença de implantes

soltos ou quebrados, e a presença de tecidos ósseos desvitalizados caracterizado como sequestro (Budsberg, 2005).

A contaminação do tecido ósseo muitas vezes depende de uma porta de entrada para o patógeno atingir as estruturas ósseas, sendo elas: feridas por mordeduras de animais, tecidos infectados ou necrosados e por feridas abertas (Fossum, 2014). Depende também da condição física que o animal está apresentando frente aquele patógeno em seu organismo, toda a condição do hospedeiro como subnutrição, imunodeficiência e obesidade influencia nas chances da infecção se estabelecer (Dunning, 2007).

2.4.1 Osteomielite aguda

A osteomielite aguda acontece quando patógeno se instala no hospedeiro, de forma exógena. De origem microbiana a doença não tem predileção por raças ou biotipo de animais, mas têm uma predisposição por ossos longos associada ao grau de lesão dos tecidos moles adjacentes, a virulência do microrganismo e a capacidade de formação de resposta imune do hospedeiro (Fossum, 2014).

A contaminação da estrutura óssea ocorre a partir de uma porta de entrada, seja ela sendo uma ferida por mordeduras, tecidos moles necrosados, infectado ou pela penetração de corpos estranhos em uma ferida aberta (Walter et al, 2012).

A progressão da osteomielite ocorre quando afeta a irrigação sanguínea por uma lesão inicial ou cirúrgica em casos de trauma, e na sequência prejudica a vascularização, como consequência a nutrição, o aporte de oxigênio, os componentes celulares da resposta imune dificultam a eliminação do patógeno. Quando há implantes internos a vascularização também é prejudicada servindo como fonte para proliferação de microrganismos (Budsberg, 2012).

Os sinais clínicos da osteomielite aguda é a inflamação dos tecidos moles apresentando edemas e eritemas no local, fazendo o animal não conseguir apoiar o membro afetado. Esses sinais aparecem entre 5 e 7 dias após a contaminação. Outros

sintomas físicos são febre, inapetência e letargia podem estar associadas à doença (Smith et al, 2007).

2.4.2 Osteomielite crônica

A osteomielite crônica se desenvolve a partir da forma aguda não tratada adequadamente, sendo nos casos de presença de implantes metálicos associado a infecção ocultas desenvolvendo a forma crônica da doença (Bubenik et al, 2007).

Qualquer material estranho em contato com feridas abertas contribui para uma proliferação bacteriana, por conta da capacidade do sistema imunológico do hospedeiro (Smith, 2009). Os implantes e fragmentos ósseos servem de refúgio para esses microrganismos ficarem ocultos, esses fragmentos ósseos produzem biofilme e exsudato a partir da colonização de bactérias circundando o segmento ósseo. Na tentativa de conter a disseminação da infecção, o sistema de defesa isola os microrganismos, junto com o osso esclerótico, e circunscrevendo com tecido de granulação e a partir da formação desse tecido, esse esquema passa a ser conhecido como sequestro ósseo. O surgimento do sequestro é o que caracteriza a osteomielite crônica (Johnson et al, 2014).

Os sinais clínicos da osteomielite crônica geralmente se apresentam com mais intensidade devido a cronicidade da doença, podendo haver atrofia muscular grave, o local da infecção pode estar dolorido, pode haver presença de trajetos drenantes, fibroses e contraturas, e sinais de septicemia podem ocorrer em alguns casos que pode culminar na morte dos animais (Piermattei et al, 2009).

2.5 ORTOPEDIA

A Ortopedia veterinária é a especialidade médica que cuida das doenças e deformidades dos ossos, músculos, ligamentos, articulações, e dos elementos relacionados ao aparelho locomotor (Brinker, 1999).

As principais afecções que acometem os animais domésticos são lesões causadas por traumas, por exemplo, fraturas, rompimento de ligamentos, luxação de patela, ombro e cotovelos; hérnia de disco; osteocondrite; displasia coxofemoral; neoplasias

como osteossarcoma; artroses; lesões de meniscos; necrose asséptica da cabeça do fêmur e elas podem estar relacionadas à espécie, raça, porte e idade do animal (Andrade Ana Paula et al, 2012).

2.5.1 Placa bloqueada

A placa bloqueada consiste em um sistema de fixação interna que limita o contato entre o implante e o osso, ele pode apresentar orifícios únicos ou duplos, sendo liso para compressão e outro rosqueado para fixação do parafuso que fixa a placa (Ferrigno et al, 2011).

Existem dois tipos de placas bloqueadas, uma em ponte e uma em combinação. A placa bloqueada em ponte é seguro para diversos tipos de fraturas em cães e gatos, e possui uma resolução rápida já a placa bloqueada de combinação é a combinação de biomecânica de compressão e ponte, indicada para fraturas simples sem complicação (Camassa et al, 2015).

As principais indicações para estabilização com placa bloqueada: fraturas de alto grau de contaminação, ossos osteogênicos, fratura condilar cominutiva, fratura periarticular com curto segmento ósseo, fraturas de difícil estabilização e fraturas simples (Muzzi et al, 2015).

Figura 2 – Placa ponte bloqueada



2.6 ANIMAIS SELVAGENS

Os animais silvestres podem ser portadores de várias doenças, incluindo raiva, leptospirose, doença de Lyme, entre outras. As mordidas de animais, sejam elas silvestres ou domésticas, podem causar feridas e gerar uma infecção devido às bactérias presentes na boca do animal, como *Pasteurella*, bactérias periodontais, *Clostridium*, *Streptococcus*, podem entrar na ferida e causar uma infecção (Baptistella, 2023).

Os animais silvestres podem atacar por diversos fatores, muitas das quais estão relacionadas à defesa territorial, proteção de filhotes, proteção de alimentos, autodefesa ou mesmo por engano, se sentirem ameaçados ou surpresos. (Baptistella, Eveline. 2024).

2.6.1 Gambá-de-orelha-preta (*Didelphis aurita*)

Os *Didelphis aurita*, conhecidos como gambás-de-orelha-preta, pertencem à classe Mammalia, família Didelphidae. Podem ser encontrados em áreas de floresta, desde a costa leste do estado da Paraíba até o Rio Grande do Sul, podendo se estender para o interior do Brasil, como o sul do Mato Grosso do Sul. São marsupiais de pequeno a médio porte, de hábitos noturnos. Classificados como onívoros por possuírem dieta alimentar diversificada, se alimentam de ovos, folhas, raízes e pequenos vertebrados. Além disso, podem apresentar o comportamento de fingir-se de mortos e liberar um odor fétido, simulando condições impróprias de consumo, o que faz com que o predador perca o interesse em predá-lo. (Wied-Neuwied, 1826)

Os gambás-de-orelha-preta conseguem viver tanto na terra como no alto das árvores, agarrando e escalando galhos, pois além de uma cauda longa e preênsil, possuem mãos e pés curtos, com cinco dedos, sendo o primeiro dedo do pé desprovido de garra ou unha. (Noronha et al, 2023)

Os gambás, assim como muitos outros animais, possuem uma microbiota bucal que pode incluir diversas bactérias. Algumas das bactérias presentes são *Streptococcus*, *Pasteurella*, *Fusobacterium*, *Prevotella*. Alguns destes microrganismos fazem parte da microbiota do trato gastrointestinal, vias respiratórias superiores, mucosa oral e trato

geniturinário, sendo potencialmente patogênicos quando a resposta imunológica do hospedeiro é comprometida, sendo considerado um microrganismo oportunista (Melville et al., 2016; Haenni et al., 2018).

Figura 3 – *Didelphis aurita*



Fonte: eco registros, acessado dia: 20/11/2024

3 JUSTIFICATIVA

A remoção de placas de osteossíntese é uma prática cirúrgica necessária em casos de osteomielite crônica, visando eliminar focos de infecção persistentes e restaurar a integridade óssea.

Este relato de caso busca documentar um procedimento de remoção de placa em um cão geriátrico após osteomielite causada por mordida de gambá, destacando os desafios enfrentados durante o manejo clínico e cirúrgico do paciente. Além disso, pretende-se discutir as estratégias adotadas para minimizar complicações pós-operatórias e promover a recuperação do animal.

Ao relatar este caso, espera-se contribuir para o conhecimento científico na área da ortopedia veterinária, para o manejo de osteomielite em cães geriátricos e enfatizando a importância da abordagem multidisciplinar para o sucesso do tratamento.

4 OBJETIVOS

4.1 OBJETIVO GERAL

Relatar um caso de remoção de placa ponte bloqueada em cão geriátrico com osteomielite após mordida de gamba.

4.2 OBJETIVOS ESPECÍFICOS

- Descrever o protocolo anestésico realizado em paciente geriátrico;
- Descrever técnica cirúrgica aplicada em remoção de placa ponte bloqueada;
- Explicar as causas ambientais da osteomielite adquirida a partir da mordida de gambá;
- Evidenciar a antibioticoterapia utilizada no tratamento da osteomielite pré e pós-operatório.

5 ARTIGO CIENTÍFICO

Artigo Original

REMOÇÃO DE PLACA PONTE BLOQUEADA EM CÃO GERIÁTRICO APÓS OSTEOMIELEITE CAUSADA POR MORDIDA DE GAMBA (*DIDELPHIS AURITA*) – RELATO DE CASO

ALEXANDRE B. R¹; IASMIM C. R¹; VALERIA M. K¹ LUIZ FELIPE B. S²

¹*Graduando em Medicina Veterinária, Escola Superior São Francisco de Assis, Santa Teresa, Brazil*

²*Docente do Curso de Medicina Veterinária, Escola Superior São Francisco de Assis, Santa Teresa, Brazil*

RESUMO

Este trabalho descreve um caso incomum de osteomielite em um cão geriátrico, resultante de uma mordida de gambá (*Didelphis aurita*), que necessitou da remoção cirúrgica de uma placa bloqueada previamente instalada para estabilização de uma fratura óssea. O estudo tem como objetivo descrever detalhadamente a antibioticoterapia utilizada no tratamento da osteomielite, a técnica cirúrgica aplicada e o protocolo anestésico adotado, bem como explicar as causas ambientais que contribuíram para a infecção. A metodologia baseou-se em um relato de caso clínico, envolvendo etapas de avaliação clínica, diagnóstico, anestesia e cirurgia. Os resultados destacaram a complexidade do manejo de um caso tão incomum e os desafios enfrentados, sublinhando a importância de uma abordagem multidisciplinar. A combinação de um protocolo anestésico, técnica cirúrgica e administração de antibióticos demonstrou ser eficaz na recuperação do paciente, fornecendo insights valiosos para a prática veterinária e contribuindo para a literatura especializada.

Palavras-chave: Osteomielite; cão geriátrico; Placa bloqueada; *Didelphis aurita*

ABSTRACT

This academic paper describes a unusual case of osteomyelitis in a geriatric dog caused by a bite from an opossum (*Didelphis aurita*), which led to the surgical removal of a previously installed locking plate used to stabilize a bone fracture. The goal of this study is to detail the antibiotic therapy used in treating osteomyelitis, as well as the surgical technique and anesthetic protocol used. Another objective is to explain the environmental causes of osteomyelitis resulting from an opossum bite (*Didelphis aurita*), analyzing the factors that contribute to the occurrence of this infection.

The study was based on a clinical case report of a geriatric dog presenting with osteomyelitis followed by an opossum bite. The methodology included clinical, diagnostic, anesthetic, and surgical evaluations. The results highlighted the complexity of an uncommon case in the literature and the challenges of approach through a multidisciplinary case. the combination an adapted anesthetic protocol, precise surgical removal of the locking plate, and strict antibiotic administration, which proved effective in the patient's recovery, providing valuable insights into veterinary practice and contributing to the specialist literature.

Keywords: osteomyelitis; geriatric dog; locking plate; *Didelphis aurita*

Introdução

A ortopedia veterinária é uma especialidade que se dedica ao tratamento das deformidades e doenças que afetam o aparelho locomotor, envolvendo ossos, músculos, ligamentos e articulações, tanto de origem traumática quanto congênita ou hereditária (Andrade et al., 2012). Paralelamente, a geriatria veterinária, ramo da medicina e cirurgia, estuda os problemas que surgem com o envelhecimento, caracterizado pela redução da capacidade do organismo de manter a homeostase diante de estresses fisiológicos e ambientais. Essa vulnerabilidade crescente nos animais idosos aumenta a suscetibilidade a diversas doenças, sendo influenciada por fatores genéticos, ambientais e nutricionais (Goldston, 1999; Freitas, 2006; Hoskins, 2008)

Dentro desse contexto, uma das condições que pode acometer tanto animais jovens quanto idosos é a osteomielite, uma inflamação do tecido ósseo causada por infecções bacterianas, fúngicas, protozoárias ou virais. Essa doença pode se originar de várias formas, incluindo via hematogênica ou inoculação direta por mordeduras, fraturas abertas, corpos estranhos ou a utilização de implantes cirúrgicos, como nas reduções abertas de fraturas (Meneses Tallisson, 2017). Entre os dispositivos utilizados na ortopedia veterinária, destaca-se a placa bloqueada, um sistema rígido que oferece extrema estabilidade e rigidez, impedindo a movimentação entre os componentes do dispositivo (placa, osso e parafuso) (Leonardo et al., 2014).

No Brasil, o gambá (*Didelphis albiventris* e *Didelphis aurita*) é um marsupial que vive em ambientes urbanos e periurbanos, adaptando-se à proximidade com seres humanos e animais domésticos. Além de seu comportamento solitário e alimentação variada, esses animais são considerados importantes do ponto de vista epidemiológico devido ao alto risco de transmissão de patógenos (Jansen, 2006; Bezerra-Santos et al., 2021; Santana et al., 2021; Braga et al., 2023).

Diante desse cenário, o presente estudo relata o caso de um cão geriátrico que desenvolveu osteomielite após ser mordido por um gambá (*Didelphis aurita*) no membro torácico direito, bem como a subsequente remoção cirúrgica de uma placa ponte bloqueada.

Relato de Caso

Foi atendido na Clínica Escola Veterinária ESFA Dr. Laurindo Costa Neto, em Santa Teresa, Espírito Santo, no dia 06/02/2024 um animal chamado Bolinha, da espécie canina, macho, castrado, 12 anos, da raça Dálmata, pesando 20,3 kg.

Figura 4 - Paciente Bolinha



Fonte: próprio autor

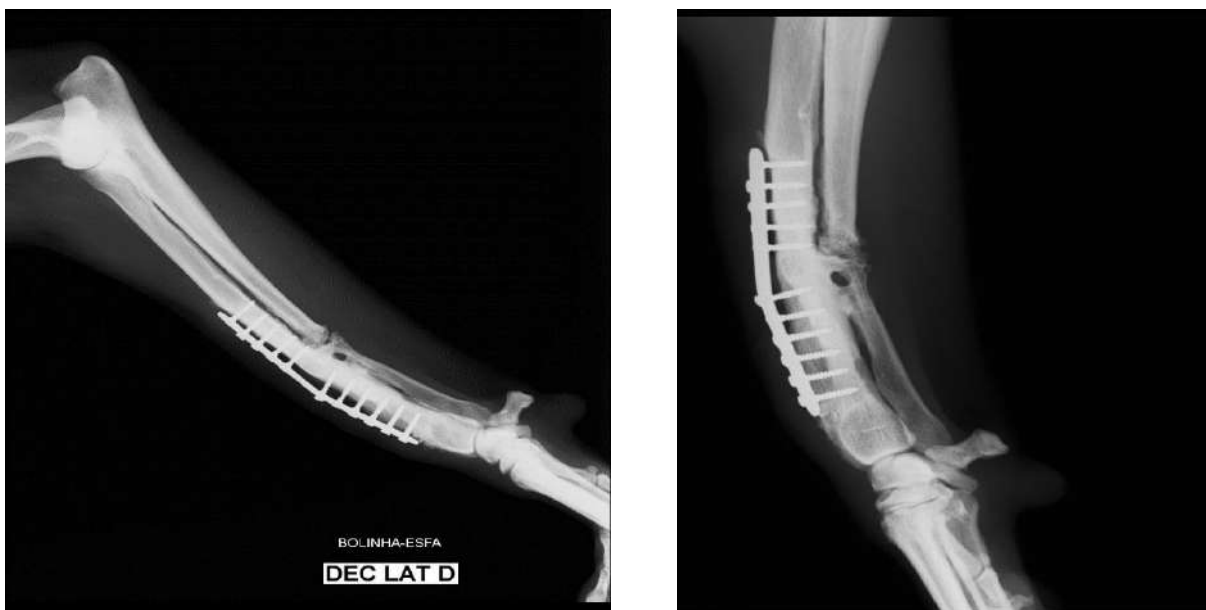Na anamnese, a tutora relatou que a cerca de 15 dias o animal veio apresentando claudicação em MTD com dificuldade em se apoiar, e tinha presença de fístulas abertas com secreção purulenta. Ressaltou que no local da lesão há 8 anos atrás foi feito um procedimento ortopédico de osteossíntese com implante de aço cirúrgico (placa ponte bloqueada) em decorrência de uma briga com um tamanduá. E recentemente foi mordido por um gambá da orelha preta no local onde havia esse implante no MTD (*Didelphis aurita*).

No exame físico o animal apresentou intensa dor durante a palpação do local afetado pela mordedura, onde foi possível observar aumento da temperatura local, além da visualização de duas fístulas com drenagem de secreção purulenta em margem caudal do membro, uma no dorso e outra lateral com edema total. Foi coletado material para hemograma e bioquímico (anexo 1) e diagnosticado por exame físico

aumento dos linfonodos poplíteo direito e submandibulares e os outros parâmetros vitais estavam dentro da normalidade: FC 100 BPM, FR 58 MPM, TPC <2, hidratação <5, os linfonodos estavam não reativos, as mucosas normocoradas e o reflexo de tosse negativo.

Foram solicitados exames complementares como uma radiografia do membro afetado (Fig. 5) para fechar o diagnóstico presuntivo de osteomielite após a mordida do gambá, suspeitando de algum patógeno que estava presente na boca desse animal silvestre podendo ter sido introduzido na pele e se instalado na placa ponte causando a osteomielite. Na radiografia foi possível observar fratura patológica e rarefação óssea bicortical em ulna e formação de ponte secundária rádio e ulna e consolidação óssea em rádio em angulação curva. Tumefação em tecidos moles na região afetada e torção acentuada em placa ponte bloqueada.

Figura 5 – Radiografia MTD em decúbito lateral direito



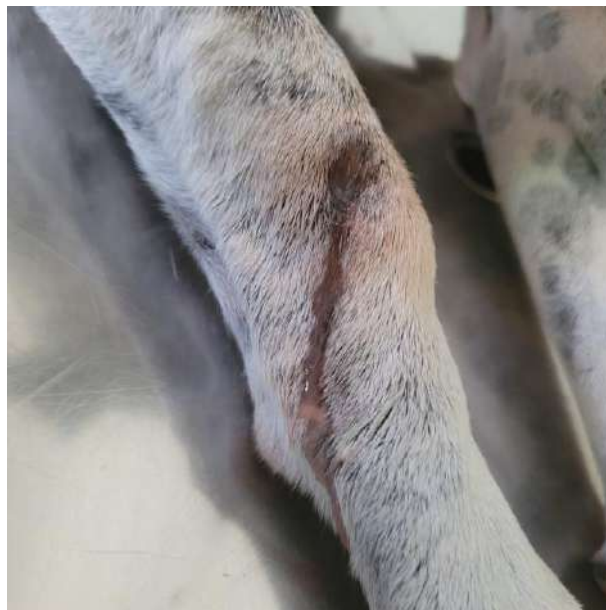Fonte: próprio autor

Nos exames de sangue (anexo 1) hemograma e bioquímico do paciente foi constatado que os valores de referências de ALT, AST, GGT, Ureia e creatinina estavam dentro

da normalidade descartando qualquer patologia que pudesse influenciar na cirurgia, por ser um animal de idade avançada. Importante ressaltar que não foi possível solicitar uma coleta de material para cultura e antibiograma, por conta da quantidade de dias que o animal chegou para consulta após a mordedura do gambá e pela tutora não ter autorizado por questões financeiras. Com isso, a fim de realizar um melhor protocolo terapêutico do animal foi prescrito, Clindamicina 220mg (SID) por 21 dias de uso oral, Carprofeno 75mg, (SID- Oral) durante 14 dias para o alívio da dor e inflamação, Omeprazol (Gaviz) de 20mg, (SID-Oral) durante 14 dias sendo um eficiente inibidor de bomba de prótons e protetor gástrico e de uso tópico Sulfato de gentamicina + sulfadiazina (Vetaglós) BID, no local da ferida, e o uso de colar elizabetano para evitar lambedura ou mordedura no local a ser tratado.

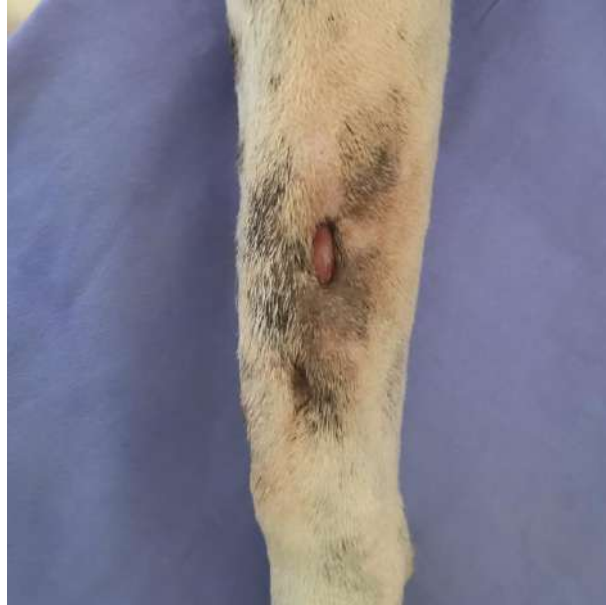Após 21 dias, o paciente retornou a clínica veterinária da ESFA e durante o exame físico foi perceptível que houve uma melhora da sensibilidade da dor e diminuição das fístulas presentes no local, porém ainda havia secreção purulenta. Dado o diagnóstico definitivo de osteomielite por meio da radiografia, o animal foi encaminhado para cirurgia, a fim de realizar o procedimento de retirada da placa ponte bloqueada.

Figura 6 - Fístula dorsal em MTD com secreção.



Fonte: próprio autor

Figura 7 - Fístula lateral em MTD



Fonte: próprio autor

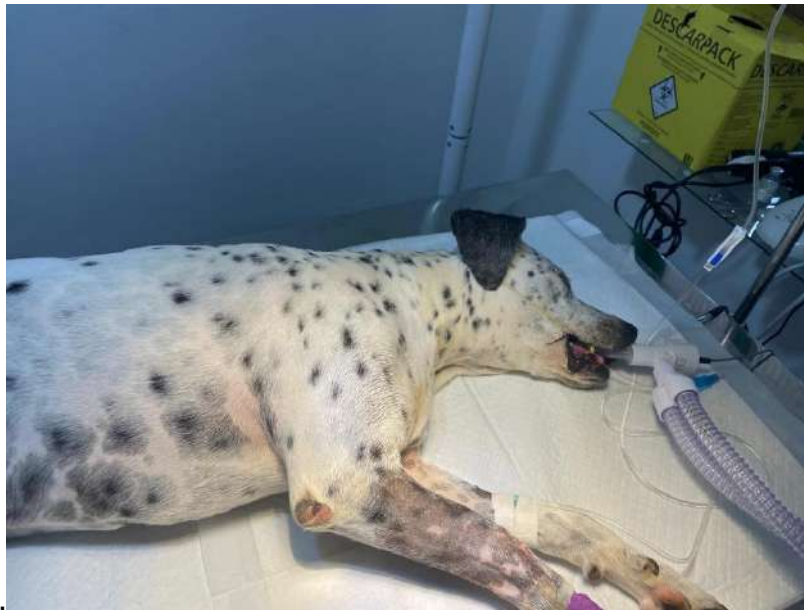No dia 28/02/2024 na clínica veterinária Ceciel, em Santa Teresa (ES), o animal foi submetido ao procedimento cirúrgico para remoção de placa bloqueada de aço em rádio de MTD. Nesse dia, a tutora foi devidamente informada sobre os riscos relacionados à anestesia. Apesar de os exames de sangue não apresentarem alterações e o animal ser considerado saudável, classificado como ASA 3, foi ressaltado que, por se tratar de um paciente geriátrico, ainda havia riscos inerentes a qualquer procedimento cirúrgico.

No exame físico realizado antes da cirurgia, o paciente apresentou-se alerta, em bom estado geral e sua tutora relatou normodipsia, micção normal e normoquesia. A ausculta cardíaca e pulmonar apresentaram-se dentro da normalidade, com bulhas normorítmicas e normofônicas, com FC de 100 BPM e FR de 20 MPM. O paciente apresentava pressão arterial sistólica de 120 mmHG, temperatura retal de 38,1°C, TPC de dois segundos, mucosas normocoradas e linfonodos não reativos.

Após, realizou a tricotomia do MTD e o acesso para a fluidoterapia intravenosa no MTE com Ringer Lactato. A taxa de fluido com ringer lactato para o procedimento foi de 3ml/kg/hora, visto que a paciente não apresentou sintomas de desidratação no pré-operatório.

No protocolo anestésico, foi usado como medicação pré-anestésica morfina (0,5 mg/kg) e Acepromazina (0,05mg/kg) IV, na indução anestésica Propofol 2mg/kg IV e como medicação transoperatória Fentanil 5mcg/kg IV. Procedeu-se então a intubação, utilizando traqueotubo número 8. Para a manutenção cirúrgica, optou-se por anestesia inalatória com Isoflurano em vaporizador universal.

Figura 8 – Paciente em plano anestésico

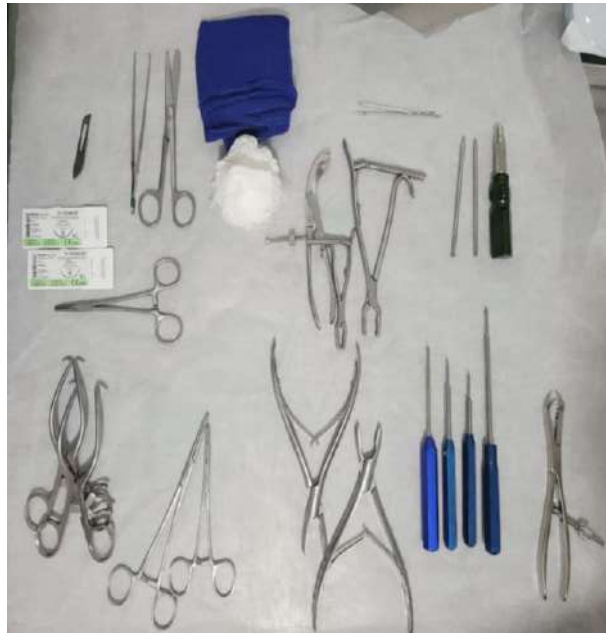

Fonte: próprio autor

Com o animal anestesiado, o cirurgião ortopédico preparou a área de incisão, foi realizada antisepsia da pele utilizando solução com clorexidina 2%, com auxílio de gazes estéril realizando movimentos circulares do centro para as extremidades no local onde seria feita a incisão, com marguem de assepsia. Após a aplicação da solução antisséptica, foi usada uma camada de álcool 70% para reforçar a desinfecção e remover resíduos da solução anterior. E esse processo de antisepsia foi repetido pelo menos três vezes para garantir que a área esteja totalmente limpa.

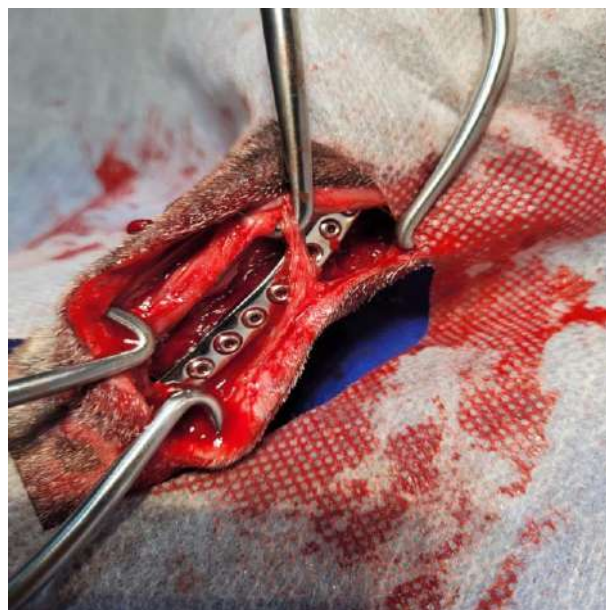
A incisão foi feita com lâmina de bisturi 22 sobre a localização da placa em MTD, e os tecidos subjacentes são cuidadosamente divulsionados e dissecados (nervos e vasos sanguíneos) para expor a placa e os parafusos que a fixam (fig. 10).

Figura 9 - Instrumentos cirúrgicos



Fonte: próprio autor

Figura 10 - Placa ponte bloqueada exposta



Fonte: próprio autor

Com a exposição da mesma, o cirurgião ortopédico removeu os parafusos e desconectou a placa do osso, nessa hora o anestesiologista aprofundou o isoflurano e fez um bolus de fentanil, pois todos os parâmetros fisiológicos do animal alterou, chegando a FC 95 BPM, FR 60 MPM e PAS 100 mmHG, indicando que o animal estava em plano superficial da anestesia, com essa intervenção o animal entrou em plano anestésico ideal novamente.

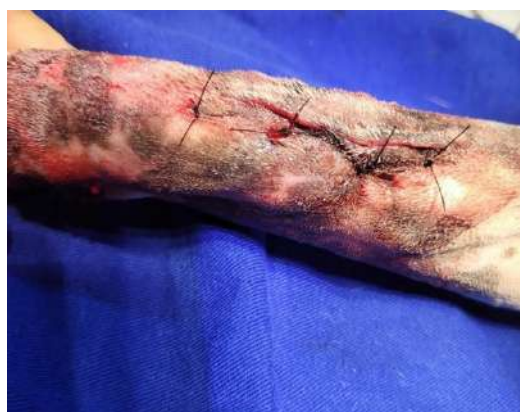Figura 11 - Placa ponte bloqueada retirada do MTD



Fonte: próprio autor

Após a remoção da placa, foi realizada a sutura, utilizando nylon 2-0 padrão Wolf em pele. O procedimento durou cerca de 30 minutos, como medicações administradas no pós-operatório imediato foram feitos Maxican (0,2mg/kg) SC, Agemox (amoxicilina) (25mg/kg) IM e Dipirona sódica (1mg/kg) SC.

Figura 12 – Sutura padrão Wolf



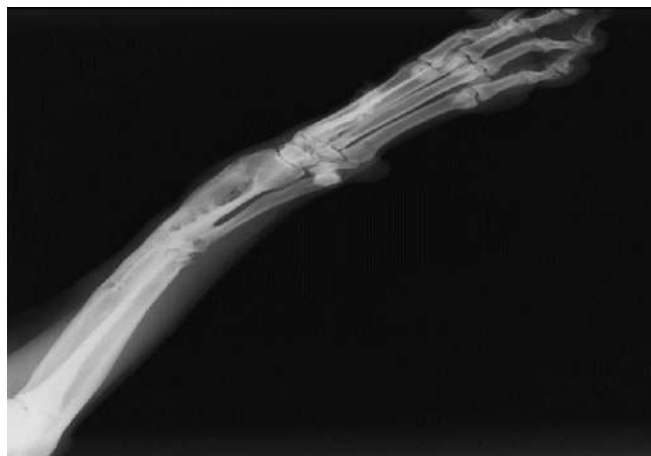Fonte: próprio autor

O paciente acordou cerca de dois minutos após a interrupção da vaporização do isoflurano. Seguidamente a cirurgia ele apresentava temperatura retal de 36°C, PAS acima de 100 mmHg, SpO2 acima de 95%, e durante a monitoração pós anestésica ele se mostrou responsivo aos estímulos sonoros se manteve em bom estado geral, sem dor a palpação, demonstrando normalidade em todos os parâmetros fisiológicos avaliados, recebendo alta para ir para casa.

Como medicamentos pós-operatório não imediato foi prescrito, Meloxicam 2,0 mg (1 comprimido) SID, VO durante 5 dias, Dipirona 500 mg (1 comprimido) BID durante 3 dias e Eritrós (1 capsula) SID durante 60 dias, esse último sendo um suplemento vitamínico para os cães com a necessidade de suporte de ferro e foi orientado da continuidade do uso do antibiótico Clindamicina por mais 10 dias.

Após esse procedimento foi pedido 10 dias de retorno para uma nova radiografia para o acompanhamento do processo evolutivo do animal. Onde foi observado uma melhora significativa em seu prognóstico, este se encontrava sem claudicação do MTD e sem reatividade de dor ao realizar manipulação dele. A radiografia demonstra uma maior densidade óssea, com diminuição de tumefação dos tecidos moles e uma neoformação tecidual do osso.

Figura 13 - MTD após a retirada da placa ponte bloqueada



Fonte: próprio autor

Discussão

Bezerra-Santos et al. (2021) reforçam que o contato entre animais domésticos e silvestres, especialmente em áreas periurbanas, aumenta significativamente o risco de transmissão de zoonoses e infecções bacterianas, devido à maior proximidade entre as espécies. Essa interação cria um ambiente propício para a introdução de agentes patogênicos que podem comprometer a saúde dos animais domésticos. Neste contexto, Nascimento e Horta (2014) diz que no ambiente urbano esses animais silvestres principalmente os gambás, procuram por abrigo, água e alimento, e por apresentarem hábitos alimentares onívoros e oportunistas podem se infectar no momento da alimentação ao serem expostos a parasitas. Ainda no ambiente urbano, comumente sofrem e causam ataques em animais domésticos, principalmente de cães. No caso apresentado o animal residia em local de zona rural tendo contato com animais silvestres o deixando ainda mais vulnerável a contaminação caso a animal for portador de alguma patologia.

Segundo estudos de Santana et al. (2021) destacam que mordidas de gambás (*Didelphis aurita*), em particular, representam um risco elevado, pois podem introduzir patógenos como *Pasteurella multocida*, além de outras bactérias anaeróbias, aumentando as chances de infecções graves no indivíduo afetado. Assim, a intervenção rápida em casos de mordeduras é fundamental para mitigar os riscos de complicações infecciosas. Jones & Roberts (2015); Brown & Green, (2012), corroboram que a mordida de gambá pode levar a infecções graves devido à presença de bactérias na boca do gambá. Entre as principais bactérias envolvidas estão *Leptospira* (causadora da leptospirose), *Staphylococcus* (que pode causar infecções na pele e tecidos subjacentes), *Streptococcus* (que pode resultar em infecções respiratórias e septicemia), *Escherichia coli* (*E. coli*, associada a infecções urinárias e gastrointestinais) e *Clostridium* (que pode causar gangrena gasosa).

A osteomielite, segundo Gomes et al., (2020) trata-se de uma doença inflamatória de caráter agudo ou crônico que afeta as estruturas ósseas. Os principais patógenos que pode provocá-la são bactérias, fungos ou tendo como causa, complicações por implantes metálicos. Esses conseguem ter acesso a estrutura após um trauma ou cirurgia, podendo, também, ser ocasionada pelo sangue, onde essa infecção terá uma

predisposição a atingir as metáfises. Santos et al (2021) complementa que a osteomielite é uma infecção óssea caracterizada pela destruição progressiva do osso cortical e cavidade medular, tendo como principal etiologia as fraturas expostas ou grandes procedimentos de reconstrução ortopédica.

De acordo com Guedes et al. (2021), a osteomielite em cães geriátricos, em particular após procedimentos de osteossíntese, pode estar associada a uma maior taxa de complicações devido à fragilidade do sistema imunológico e à diminuição da capacidade de regeneração óssea. McGreevy et al. (2021) corrobora que o envelhecimento também afeta a qualidade óssea, tornando os ossos mais suscetíveis a fraturas e a complicações como a osteomielite.

Conforme Meneses et al., (2020) o uso de implantes como placas bloqueadas tem se mostrado eficaz na estabilização de fraturas, mas quando há infecção, a remoção desses dispositivos é muitas vezes necessária para conter o processo infeccioso. Budsberg (2012) complementa que a presença de algum implante, que possa atuar como um núcleo para a formação de biofilme bacteriano, dificulta a erradicação do patógeno. Fossum (2019) corrobora que a presença de placas metálicas pode servir como foco para infecções persistentes, especialmente quando há exposição a bactérias provenientes de mordidas ou outras lesões traumáticas, como é comum em casos envolvendo mordidas de animais silvestres.

Marques e Silva (2020) reforçam que a osteomielite pós-traumática é um dos fatores de risco mais importantes para o desenvolvimento de complicações ósseas em pacientes geriátricos, destacando a necessidade de remoção precoce do implante para controlar a infecção. Em contrapartida, Pereira et al. (2021) sugerem que, em casos em que a estabilidade óssea ainda é crítica, pode-se optar por um manejo conservador, com antibioticoterapia intensiva, antes de considerar a retirada da placa. No entanto, como ressaltado por Oliveira e Santos (2022), a retirada tardia do implante está frequentemente associada à recidiva da infecção e à progressão da destruição óssea, corroborando a importância da intervenção cirúrgica precoce.

Dentre os achados radiográficos para diagnóstico e diferenciação de osteomielite e osteossarcoma, se observa no exame de imagem segundo Lima et al., (2013)

tumefação de tecidos moles, proliferação óssea periosteal, reabsorção óssea e aumento de densidade medular em casos agudos e a presença de implantes soltos ou quebrados e de tecidos ósseos desvitalizados, o que caracteriza o sequestro ósseo em casos crônicos de osteomielite. Já no diagnóstico de osteossarcoma as principais alterações observadas segundo Andrade et al (2009), são lise cortical, que pode ser severa a ponto de promover áreas de descontinuidade no córtex, causando fraturas espontâneas, lesões osteolíticas em ossos longos, apresentando bordas irregulares ou onduladas de padrão “roído por traça” ou contorno ósseo alargado ao longo de toda a porção trabecular da epífise, sendo que estas lesões podem se estender até a metáfise ou diáfise. Em contrapartida, Burk et al (2009), diz que cerca de 95% das lesões de osteossarcoma apresentam proliferação óssea periosteal, chamada de “explosão solar”, ou a destruição do osso adjacente.

A abordagem terapêutica utilizada incluiu a administração de antibióticos de amplo espectro e a remoção cirúrgica da placa bloqueada, o que permitiu a drenagem eficaz do exsudato purulento. Garcia et al. (2017) também relataram o sucesso na remoção de implantes infectados como parte crucial no manejo de osteomielite, alinhando-se com os resultados observados neste caso. Além disso, Miller et al. (2020) enfatizam a necessidade de cuidados personalizados e intensivos em pacientes geriátricos, ressaltando a importância do monitoramento contínuo e da gestão de complicações infecciosas.

Uma anestesia balanceada, isto é, um protocolo anestésico que contemple diversos agentes farmacológicos que produzam rápida indução anestésica, mínima alteração em padrões fisiológicos como pressão arterial e desempenho cardiopulmonar, rápida e tranquila recuperação e diminuição da dor no período pós-operatório é o ideal para animais geriátricos segundo Tranquilli et al., (2011). Pahim et al., (2020) complementa que as medicações pré-anestésicas (MPA) fazem parte de um ponto crítico de uma anestesia, pois quando bem elaborada, tem como objetivo uma boa analgesia, redução de agressividade e ansiedade, e diminuição do requerimento de anestésicos, o que é de suma importância para pacientes geriátricos e cardiopatas, que possuem déficit de metabolização.

A técnica cirúrgica utilizada para a remoção da placa ponte bloqueada demonstrou ser crucial para a recuperação funcional do membro afetado. Segundo Fossum (2021), a abordagem cirúrgica em casos de osteomielite deve priorizar a remoção completa do material infectado, garantindo a estabilização do osso remanescente para evitar complicações futuras. Nesse sentido, a utilização de instrumentação adequada e o manejo asséptico rigoroso são essenciais. Por outro lado, Hulse e Hyman (2020) destacam que a preservação máxima do tecido ósseo saudável é igualmente importante, pois reduz o risco de fragilidade estrutural pós-operatória. No presente caso, observou-se que a técnica seguiu as diretrizes propostas por ambos os autores, equilibrando a remoção do material contaminado com a preservação do tecido viável, fato que pode ter contribuído para o sucesso clínico observado. Dessa forma, os resultados corroboram a abordagem interdisciplinar proposta por Fossum (2021), integrando princípios de ortopedia e controle de infecção, mas também refletem as ressalvas feitas por Hulse e Hyman (2020) quanto à importância da preservação anatômica e funcional.

Garcia et al., (2017) destacam a importância da escolha correta dos antibióticos para tratar infecções ósseas, especialmente em pacientes geriátricos, devido à sua maior vulnerabilidade, e que uma combinação de antibióticos de amplo espectro pode combater a ampla gama de patógenos. Como relatado por Johnson et al. (2014) a escolha dos antibióticos para o tratamento pré e pós-operatório deve seguir recomendações estabelecidas para infecções ósseas, incluindo o uso de antibióticos de amplo espectro que cobrem tanto bactérias Gram-positivas quanto Gram-negativas.

A utilização da clindamicina foi escolhida por sua eficácia contra bactérias anaeróbicas, que são comuns em infecções ósseas (Brown & Green, 2012). Além disso, o uso de carprofeno, um anti-inflamatório não esteroide (AINE), ajudou a controlar a dor e a inflamação como comparado no trabalho de Miller et al., (2020). Para prevenção de complicações gástricas decorrentes do uso prolongado de AINEs, foi administrado omeprazol, que é um inibidor da bomba de prótons que reduz a produção de ácido no estômago como utilizado no trabalho escrito por Garcia et al., (2017). O uso de pomada cicatrizante (Vetaglos) também foi importante para o

tratamento pois possui em sua composição Sulfato de Gentamicina. Sulfanilamida. Sulfadiazina. Ureia. Palmitato de Vitamina A.

A ocorrência de osteomielite em cães decorrente de mordidas de gambás é uma condição rara, mas relevante, que reforça a importância da atenção clínica a traumas envolvendo animais silvestres. A mordida, por si só, pode introduzir patógenos bacterianos na corrente sanguínea, especialmente quando associada a más condições de higiene ou falta de cuidados imediatos. No caso em questão, a presença de uma placa ponte bloqueada instalada no animal predispôs a ocorrência da osteomielite. O tratamento exigiu a retirada da placa devido ao desenvolvimento da infecção. Essa decisão terapêutica evidenciou a complexidade do manejo da osteomielite e a necessidade de intervenções ajustadas às condições individuais do paciente, destacando a importância de estratégias dinâmicas e multidisciplinares para promover a recuperação e minimizar complicações (Belz et al, 2024).

Em síntese, a osteomielite secundária a mordidas de gambá representa um desafio significativo, mas com diagnóstico precoce e tratamento adequado como relatados, os desfechos podem ser favoráveis. Este estudo contribui para a compreensão da interrelação entre mordidas de animais selvagens e infecções ósseas em cães, destacando a importância de protocolos de tratamento eficazes e personalizados para cães geriátricos (Belz et al, 2024).

Conclusão

Este trabalho teve como objetivo compreender a ocorrência de osteomielite causada por mordida de gambá em um cão geriátrico, analisando os aspectos clínicos, diagnósticos e terapêuticos envolvidos. Os resultados obtidos evidenciam que a interação entre animais domésticos, como cães, e animais silvestres, como gambás, podem acarretar consequências severas, incluindo o desenvolvimento de patologias como a osteomielite e infecções graves. Foi constatado, ainda, que a presença de uma placa de aço cirúrgico instalada há oito anos, aliada à idade avançada do animal, contribuiu significativamente para a progressão da doença. O tratamento prescrito, com o uso de antibióticos, mostrou-se altamente eficaz no controle dos sinais clínicos, enquanto a remoção da placa ponte bloqueada foi determinante para a recuperação completa do animal, que ficou totalmente livre da osteomielite após o procedimento.

Durante a intervenção cirúrgica, foi utilizado um protocolo anestésico cuidadosamente planejado, composto por acepromazina e morfina na medicação pré-anestésica (MPA), indução com propofol e fentanil, e manutenção anestésica com isoflurano. Esse protocolo garantiu estabilidade anestésica adequada e conforto ao animal durante todo o procedimento, contribuindo para o sucesso da intervenção e a completa recuperação.

Agradecimentos

A realização deste trabalho só foi possível graças ao apoio e à colaboração de diversas pessoas e instituições, às quais expressamos nossa mais profunda gratidão.

À Faculdade ESFA, por proporcionar uma base acadêmica sólida e por oferecer o suporte necessário durante toda nossa formação.

Ao professor Luiz Felipe, nosso orientador, por sua orientação dedicada, paciência e pelas contribuições valiosas que enriqueceram este trabalho.

Ao professor Gabriel Taufner, responsável pela disciplina de TCC, por compartilhar seus conhecimentos e guiar nós alunos com competência e compromisso.

À clínica CECIEL, sob a coordenação do Dr. Gabriel, por ceder o espaço, os recursos e serviços necessários para a realização da cirurgia que foi crucial para este estudo.

Ao cão Bolinha, protagonista deste trabalho, e à sua tutora, pela confiança depositada no tratamento e pela colaboração indispensável ao desenvolvimento desta pesquisa.

À clínica da ESFA, que também desempenhou um papel crucial, disponibilizando recursos e suporte para a execução deste projeto.

A todos que, de alguma forma, contribuíram para a conclusão deste trabalho, nossa sincera gratidão. Este TCC é reflexo de um esforço coletivo e do apoio constante que recebemos ao longo desta jornada acadêmica.

Referências

BALDASSO, Adônis Benvenuto et al. **Osteossarcoma canino**: revisão de literatura. 2014.

BAPTISTELLA, Eveline. **Animais silvestres urbanos**: refugiados ambientais e uma nova ordem multiespécies. Farol-Revista de Estudos Organizacionais e Sociedade, v. 11, n. 30, 2024.

Barash, J. D., Butterworth, C. E., & Smith, M. C. (2020). **Age-related changes in the immune system of companion animals: A review.** *Veterinary Immunology and Immunopathology*, 218, 109961. <https://doi.org/10.1016/j.vetimm.2020.109961>

BENEDETTI, Daniel Tonin et al. **Placas bloqueadas: características e utilização dentro da ortopedia de cães e gatos.** *Clín. Vet.*, p. 66-70, 2012.

BEZERRA-SANTOS, M. A. et al. **Interações entre animais domésticos e silvestres em áreas periurbanas: implicações para a saúde animal e pública.** *Revista de Zoonoses e Saúde Pública*, v. 15, n. 2, p. 120-130, 2021.

Bezerra-Santos, M. A., Otranto, D., & Mendoza-Roldan, J. A. (2021). **The risk of zoonotic and vector-borne pathogens in urban slums.** *Trends in Parasitology*, 37(8), 573-583.

BRAGA, M. DO S.C.O.; COSTA, F.B.; CALCHI, A.C.; MELLO, V.V.C. DE; MONGRUEL, A.C.B.; DIAS, C.M.; BASSINI-SILVA, R.; SILVA, E.M.C.; PEREIRA, J.G.; RIBEIRO, L.S. DOS S.; COSTA, A.P. DA; ANDRADE, F.H.E. DE; SILVA, A.L.A.; MACHADO, R.Z.; ANDRÉ, M.R. **Molecular detection and characterization of vector-borne agents in common opossums (*Didelphis marsupialis*) from northeastern Brazil.** *Acta Tropica*, v.244, p.106955, 2023. DOI: 10.1016/j.actatropica.2023.106955.

Brown, D. & Green, J. (2012). **Osteomyelitis in Veterinary Medicine.** *Journal of Veterinary Science*, 14(3), 123-130.

Budsberg, S. C. (2020). **Antibiotic use in orthopedic surgeries: Reviewing evidence-based protocols**. *Veterinary Clinics of North America: Small Animal Practice*, 50(1), 43-52. <https://doi.org/10.1016/j.cvsm.2019.08.005>

CARVALHO, Haley Silva de. **Avaliação perioperatória em cães idosos submetidos à anestesia geral inalatória**: determinação das complicações trans e pós-operatórias. 2011. Tese de Doutorado. Universidade de São Paulo.

CONTI, Andreza; CORTOPASSI, Silvia Renata Gaido. **Considerações anestésicas em cães e gatos idosos**. *Clínica Veterinária*, v. 59, n. 10, p. 66-72, 2005.

Conti, L. M., & Cortopassi, S. R. (2005). **Alterações relacionadas à idade no sistema imune de cães**: Implicações para a prática clínica. *Arquivos de Medicina Veterinária e Zootecnia*, 57(4), 593-601.

CUNHA, Cândida Mendonça. **Serviços em ortopedia veterinária**. Universidade Federal de Goiás, 2012.

DE FREITAS, Maria Helena Dantas; RODRIGUES, Márcio Nogueira. **Osteomielite no membro pélvico de felino secundária à infecção bacteriana**: Relato de caso. *Pubvet*, v. 14, p. 163, 2019.

DE MORAES, Ruth Helena Falesi Palha et al. **Anestesia em cães e gatos geriátricos e cardiopatas**. *Pubvet*, v. 16, p. 180, 2022.

DOS SANTOS, Rafael Francisco de Abreu et al. **Protocolo anestésico em cadela geriátrica submetida a técnica de slot ventral e fenestração**: relato de experiência. 15ª JORNADA CIENTÍFICA E TECNOLÓGICA E 12º SIMPÓSIO DE PÓS-GRADUAÇÃO DO IFSULDEMINAS, v. 15, n. 3, 2023

FREITAS E.; RAHAL S.; CIANI R.; **Distúrbios físicos e comportamentais em cães e gatos idosos**. *Arch.Vet. Scien.* 2006; v. 11, n. 3, p. 26-30.

Fossum, T. W. (2014). **Small Animal Surgery** (4th ed.). Elsevier.

FOSSUM, T. W. **Small Animal Surgery**. 5. ed. St. Louis: Elsevier, 2019.

GASPRI, Ísis Goes; FLÔR, Patrícia Bonifácio. **Anestesia em pacientes geriátricos: Relato de caso**. Pubvet, v. 16, n. 11, 2022.

Garcia, R. et al. (2017). **Postoperative Care in Veterinary Surgery**. Veterinary Clinics of North America, 45(4), 789-804.

GETTY, R. Osteologia do carnívoro. In: GETTY, R. (Ed.). Sisson/Grossman **Anatomia dos animais domésticos**. Vol. 2. 5 ed. Rio de Janeiro: Guanabara Koogan, 2008. p. 1337-1412

GOIS, Alana Cabral; NOGUEIRA, Ledson Sampaio. **Crescimento ósseo associado a PRF**. Revista Ibero-Americana de Humanidades, Ciências e Educação, v. 9, n. 11, p. 263-278, 2023.

GOLDSTON R.T., HOSKINS J.D.; **Geriatrics e gerontologia do cão e do gato**. São Paulo: Roca, 1999. 551p

GOMES, RAFAEL SZCZEPANEK DA SILVA et al. **Osteomielite**. Revista Scientia Rural-ISSN 2178-3608, v. 1, 2020.

Guedes, A. G., Moura, D. V., & Borges, R. M. (2021). **Osteomielite em cães idosos: Revisão das opções terapêuticas**. Revista Brasileira de Medicina Veterinária, 43(2), 111-120.

HOLLINGER, J.; WONG, M. E. K. **The integrated processes of hard tissue regeneration with especial emphasis on fracture healing**. Oral Surg Oral Med Oral Pathol, v. 82, n. 6, p. 594-606, 1996.

HOSKINS, J. D.; **Geriatrics e Gerontologia do Cão e Gato**. 2ª. ed. São Paulo: Roca, p. 285-303, 2008.

Jones, M. & Roberts, A. (2015). **Bacterial Infections in Veterinary Patients**. **Veterinary Microbiology**, 23(2), 158-165.

KLAROSK, Raquel Paifer. **OSTEOMIELITE**. Revista da Mostra de Iniciação Científica e Extensão, v. 2, n. 1, 2016.

LEAL, Leonardo Martins et al. **Osteossíntese de corpo de ílio com placa bloqueada e estabilização de luxação sacroilíaca com parafuso compressivo-relato de caso**. Revista Científica de Medicina Veterinária: Pequenos Animais e Animais de Estimação, v. 40, n. 12, p. 218-223, 2014.

MARQUES, L. R.; SILVA, R. C. **Complicações osteomielíticas em cães geriátricos: revisão de literatura**. Revista Brasileira de Medicina Veterinária, v. 42, n. 1, p. 101-108, 2020.

McGreevy, P. D., Thomson, P. C., & Larrouy-Maestri, P. (2021). **Aging bones: The role of senescence in fracture healing**. Journal of Veterinary Science, 22(5), e102. <https://doi.org/10.4142/jvs.2021.e102>

MELVILLE, P.A.; BENITES, N.R.; RIBEIRO, M.G. Estreptococcias, p. 317-326. Em: MEGID, J; RIBEIRO, M. G.; PAES, A. C. **Doenças infecciosas em animais de produção e de companhia**. Rio de Janeiro: Roca, p. 799-821, 2016.

Meneses, F. J., Monteiro, D. M., & Rezende, R. C. (2020). **Complicações de implantes ortopédicos em cães: Revisão de literatura**. Pesquisa Veterinária Brasileira, 40(7), 521-528. <https://doi.org/10.1590/1678-5150-PVB-6635>

MENESES, Tallisson Rodrigo Batista de et al. **Osteomielite em pequenos animais: diagnóstico e tratamento-revisão de literatura**. 2017.

Miller, K. et al. (2020). **Challenges in Treating Geriatric Veterinary Patients**. Geriatric Veterinary Journal, 19(1), 45-60.

MIRANDA, Gabriela; SEVERINO, Hérciton Araújo. **Osteossíntese de tíbia em felino: Relato de caso**. Pubvet, v. 18, n. 03, p. e1566-e1566, 2024.

MUNER, Maristela; DE MORAIS, Mayra Brolezze; DE OLIVEIRA, Laira Lucia Damasceno. **Osteomielite: Revisão de Literatura**. Ensaios USF, v. 6, n. 1, 2022.

Muzzi, L. A. L., Oliveira, L. G., & Martins, M. M. (2015). **Osteomielite em pequenos animais**: Abordagens atuais para diagnóstico e tratamento. *Clínica Veterinária*, 109, 47-54.

NORONHA, Carlos Eduardo de; TOKUMARU, Rosana Suemi. **Técnicas de enriquecimento ambiental para gambás-de-orelha-preta** (*Didelphis aurita* Wied-Neuwied, 1826) em cativeiro. *Ciência Animal Brasileira*, v. 24, p. e-76165E, 2023.

OLIVEIRA, M. G.; SANTOS, P. F. **Retirada de implantes em cães com osteomielite**: estudo de casos clínicos. *Medicina Veterinária Prática*, v. 12, n. 4, p. 45-51, 2022.

OLIVEIRA, Weverton Filipe Dias de. **Protocolo de anestesia total intravenosa (tiva) por infusão contínua de propofol, associado ao fentanil, lidocaína e cetamina (flk), em cirurgia de castração em cão**: relato de caso. 2019.

PEREIRA, J. A.; SOUZA, T. C.; COSTA, D. H. **Tratamento conservador em osteomielite canina**. *Revista de Ortopedia Veterinária*, v. 10, n. 2, p. 67-74, 2021.

PERES, M.G.; BACCHIEGA, T.S.; APPOLINÁRIO, C.M.; VICENTE, A.F.; MIONI, M. DE S.R.; RIBEIRO, B.L.D.; FONSECA, C.R.S.; PELÍCIA, V.C.; FERREIRA, F.; OLIVEIRA, G.P.; ABRAHÃO, J.S.; MEGID, J. **Vaccinia Virus in Blood Samples of Humans, Domestic and Wild Mammals in Brazil**. *Viruses*, v.10, p.42, 2018. DOI: 10.3390/v10010042.

PICHINELLI, Marcela Agnes. **Análise comparativa das alterações radiográficas observadas no osteossarcoma e na osteomielite em cães**. 2014.

RIBEIRO, Stephany Rocha. **Investigação de Babesia, Hepatozoon e Ehrlichia em gambás (*Didelphis sp.*) de vida livre do Estado de São Paulo, Brasil**. 2024. Dissertação (Mestrado Acadêmico em Animais Selvagens) – Faculdade Medicina Veterinária e Zootecnia. Universidade Estadual Paulista (UNESP), Botucatu, 2024.

RUTZEN, Cássia Thaís. **Osteomielite em pequenos animais**: revisão de literatura. 2021.

Santana, F. R., Alencar, N. X., & Corrêa, P. R. (2021). **Microbiologia da osteomielite: Implicações no tratamento de cães.** Pesquisa Veterinária Brasileira, 41(1), e06889. <https://doi.org/10.1590/1678-5150-pvb-06889>

SANTANA, R. C. et al. **Potencial patogênico de mordeduras de gambás em cães e gatos: uma revisão.** Revista Brasileira de Infectologia Veterinária, v. 9, n. 3, p. 45-52, 2021.

SILVA, Mariana Laura Dias et al. **Achados radiográficos, citopatológicos e/ou histopatológicos de tumores ósseos de cães atendidos no Hospital Veterinário da Universidade Federal de Uberlândia.** 2022.

SPÍNOLA, Patrícia Vieira. **Osteossarcoma em gatos: revisão de literatura.** 2019.

TEIXEIRA, BRUNO VICTOR SANTANA. **A IMPORTÂNCIA DAS OSTEOMIELITES NA CLÍNICA VETERINÁRIA DE PEQUENOS ANIMAIS**

VIANA, Thereza Victorya Alencar et al. **Osteomielite: uma revisão bibliográfica.** Research, Society and Development, v. 12, n. 6, p. e4612642030-e4612642030, 2023.

WHEELER, J. T. et al. Osteomielite. Hora vet, p. 23-7, 1990.

Wilson, D. et al. (2018). **Wild Animal Bites and Their Impact on Domestic Pets.** Wildlife Veterinary Review, 11(3), 253-265.

6 PERSPECTIVAS FUTURAS

Os achados desta pesquisa proporcionam uma visão valiosa sobre o tratamento da osteomielite em cães geriátricos causada a partir de uma mordedura de gamba, uma condição inabitual que requer uma abordagem terapêutica diversificada e personalizada. Ao registrar este caso clínico, destacamos a relevância de um protocolo meticulosamente ajustado às demandas do paciente, principalmente geriátrico que costumam ser mais propensos a complicações por causa de diversas condições de saúde e imunodeficiência.

A técnica cirúrgica aplicada na remoção da placa bloqueada, foi essencial para a resolução da osteomielite, destacou a necessidade de intervenções precisas e a habilidade do cirurgião em manejar tecidos delicados. Este procedimento, aliado ao uso criterioso de antibióticos, foi fundamental para erradicar a infecção bacteriana resistente. A abordagem terapêutica adequada para controle da dor, inflamação e infecção, reflete o protocolo holístico necessário em tratamentos complexos.

Além disso, a análise das causas ambientais da osteomielite, originada pela mordida de gambá (*Didelphis aurita*), destaca a importância de medidas preventivas e de conscientização sobre os riscos de interações entre animais domésticos e selvagens.

A antibioticoterapia, tanto no pré quanto no pós-operatório, mostrou-se crucial para o sucesso terapêutico, garantindo a eliminação eficaz das bactérias e promovendo a recuperação do paciente.

ANEXOS

Anexo 1 – Hemograma completo e bioquímico do paciente



...



Data da colheita: 8/02/2024 Data de entrada: 8/02/2024 1043
 Paciente: Bolinha
 Espécie: Canina Idade: 12 anos Sexo: Macho Raça: Dálmata
 Clínica: ESFA - Clínica Veterinária
 Veterinário(a): Luiz Felipe Barreiros
 Tutor(a): Eduarda Blank PCUP-HEMOG.00834-2024

Check UP Completo - Exame:HEMOGRAMA COMPLETO**Material**

Tubo com EDTA 2,0 mL

ERITROGRAMA	Resultados	Valores de referência
Hemácias:	6,28 /mm ³	5,7 a 7,4
Hemoglobina:	12,8 g/dl	14,0 a 18,0
Hematócrito:	40,7 %	38 a 47
VCM:	64,8 fl	63,0 a 77,0
HCM:	20,4 pg	21,0 a 26,0
CHCM:	31,4 g/dl	31,0 a 35,0

Presença de agregação plaquetária.

LEUCOGRAMA	Resultados		Valores de referência	
Leucócitos totais:	11.700 /mm ³		6.000 a 16.000	
	relativa(%)	absoluto (/mm ³)	relativa	absoluto
Mielócitos:	0	0	0	0
Metamielócitos:	0	0	0	0
Neut. Segmentados:	81	9477	60 a 77	3.300 a 12.800
Neut. Bastonetes:	0	0	0 a 3	0 a 200
Linfócitos:	12	1404	12 a 30	780 a 6.400
Monócitos:	1	117	3 a 10	100 a 960
Eosinófilos:	6	702	1 a 8	100 a 1.450
Basófilos:	0	0	0 a 1	0 a 100

Plaquetas	177.000µL	175.000 a 500.000
------------------	-----------	-------------------

PPT	6,60 g/dl	6,00 a 8,00
------------	-----------	-------------

Observação:

Contagem diferencial da série leucocitária e plaquetas confirmada por microscopia óptica.

Dr. Thalys Melotti
Médico Veterinário
CRMV-ES 1552

Exame revisado e confirmado em
9/02/2024

contato@labvetbio.com.br
005-MultVet 4.

R. José Jacinto de Assis, 95
Esplanada, Colatina - ES

www.labvetbio.com.br



Data da colheita: 8/02/2024 Data de entrada: 8/02/2024 1043
 Paciente: Bolinha
 Espécie: Canina Idade: 12 anos Sexo: Macho Raça: Dálmata
 Clínica: ESFA - Clínica Veterinária
 Veterinário(a): Luiz Felipe Barreiros
 Tutor(a): Eduarda Blank PCUP-BIOQ.00394-2024

Check UP Completo - Exame: BIOQUÍMICA SÉRICA

Material

Tubo com ativador 4,0 mL


Exame	Resultado	Valor de Referência	Método
ALT (TGP)	31,4 U/L	21 a 102	Cinético UV
AST (TGO)	48,8 U/L	23 a 66	Cinético UV
Fosfatase Alcalina	36,2 U/L	20 a 156	Cinético
GGT(Gamaglutamiltransferase)	4,6 U/L	1,2 a 6,4	Cinético UV
Uréia	29,3 mg/dL	21,0 a 59,9	Cinético UV
Creatinina	0,9 mg/dL	0,5 a 1,5	Cinético
Fósforo	5,0 mg/dL	2,6 a 6,2	Fosfomolibdato UV
Sódio	150,5 mmol/L	140 a 150	Eletrodo Seletivo
Potássio	4,64 mmol/L	3,5 a 5,5	Eletrodo Seletivo
Glicose	96,7 mg/dL	65 a 118	Enzimático Colorimétrico
Colesterol Total	141,0 mg/dL	125 a 270	Enzimático Colorimétrico
Triglicérides	89,8 mg/dL	21 a 116	Enzimático Colorimétrico
Albumina	2,2 g/dL	2,6 a 3,3	Verde de Bromocresol
Proteínas Totais	5,7 g/dL	5,4 a 7,1	Biureto
Globulinas	3,5 g/dL	2,7 a 4,4	Cálculo
Cálcio Iônico	1,36 mmol/L	1,15 a 1,38	Eletrodo Seletivo
Cálcio Total	10,1 mg/dL	9,0 a 11,3	Colorimétrico de Ponto Final

Thalis Melotti

Dr. Thalis Melotti
Médico Veterinário
CRMV-ES 1552

Exame revisado e confirmado em
9/02/2024

 contato@labvetbio.com.br
005-MultVet 4.

 R. José Jacinto de Assis, 95
Esplanada, Colatina - ES

www.labvetbio.com.br